BENEFIT SYSTEMによる臨床–5

矯正用アンカースクリューを応用した埋伏歯の牽引

山口修二[1)]、Benedict Wilmes[2)]、安香譲治[3)]、Manuel Nienkemper[2)]、Dieter Drescher[2)]

（ドイチェ歯科・矯正歯科[1)]、デュッセルドルフ大学矯正歯科[2)] /ドイツ、せきど矯正歯科[3)]）

はじめに

歯の萌出過程は複雑であるがゆえに、歯の埋伏は比較的高い頻度で発生する。智歯で39%、上顎犬歯で0.92〜3%、上顎中切歯は0.2%の発現率であるという報告がある[1、2)]。埋伏歯とは歯の萌出の欠落、つまり臨床的およびレントゲン診査で完全な萌出が期待できないことを示す[3)]。しばしば埋伏歯は異所性に存在することがあり、歯の埋伏とその位置の異常は、臨床的にさまざまな問題を惹き起こす。

これまでの臨床研究によって、異所性の埋伏歯は、近接歯の歯根吸収の高いリスクファクターであることが示されている。異所性の埋伏上顎犬歯が存在する場合、上顎側切歯の12%に、異なる程度で歯根吸収がみられるという報告がある[4、5)]。側切歯の歯根吸収の程度は、異所性に埋伏した犬歯の程度に依存する[6)]。広範囲の歯根吸収が存在する場合には、抜歯を余儀なくされるケースも臨床において少なからずみられる[7)]。このように、異所性埋伏を早期に発見し、診査および診断することは日常臨床において重要である。

顕著な異所性埋伏は、矯正歯科と口腔外科の協力による治療が必要である。過去の文献の多くは、レントゲン上で計測された埋伏歯の歯軸の偏位に基づいて診断が行われている[5)]。口腔外科においては、まず埋伏歯歯冠部の開窓と歯冠表面にゴールドチェーンが取り付けてあるアタッチメントを接着固定する。次いで矯正歯科において、埋伏歯を牽引し歯列弓に整列させるための矯正力が適用される。歯周組織や隣在歯への傷害を防ぐために、適切な矯正力の方向と大きさを適用することはとても重要である[8)]。

今日まで埋伏歯を歯列内に整列させるための多くのテクニックが紹介されている[9〜14)]。これらのメカニクスの多くは、アンカレッジユニットに大きな回転モーメントを作用させるために、長いアーム、つまりセクショナルワイヤーを使用するが、しばしばアンカレッジロスという好ましくない副作用を生じるリスクを伴う[15)]。アンカレッジとなる歯の圧下、歯の頬舌および近遠心的移動や傾斜、さらに咬合平面の傾斜などが生じることがある。このため、埋伏歯の牽引および歯列弓内への整列のためには、安定したアンカレッジが必要不可欠となる。近年、矯正用アンカースクリューを使用したスケレタルアンカレッジは、多くの臨床研究において信頼できるアンカレッジシステムとして証明されている[16、17)]。

本稿では、Benefit-Systemを応用した上顎埋伏歯の牽引について報告する[18〜20)]。



図1　Benefit-System
A：Benefit mini-implant
B：技工用アナログ
C：印象用キャップ
D：スロット付きアバットメント
E：標準アバットメント
F：ブラケット付きアバットメント
G：ワイヤー付きアバットメント
H：ステンレスワイヤー付きBeneplate
I：固定用スクリュー
J：アバットメント固定用スクリュードライバー

ダイレクトアンカレッジ

多くの単一埋伏歯は、比較的シンプルなメカニクスによって牽引することができる。ダイレクトアンカレッジによる標準的なメカニクスを利用するために、まず上顎前方正中部にアンカースクリューが埋入される。アンカースクリューは、そのスクリュー部の直径が大きいほど安定するため、φ2.3mm×9mmまたはφ2.3mm×11mmのものを使用する(図1)。埋伏歯は外科的に開窓され、歯冠部表面にゴールドチェーンが取り付けてあるアタッチメントを接着固定する。

次いで、ブラケットがあらかじめ溶接してあるアバットメントに.016″×.022″セクショナルTMAワイヤーをリガチャーワイヤーで結紮し、アバットメント内部に内臓されているスクリューによってアンカースクリューヘッド部に連結固定する。セクショナルワイヤーの先端は輪状に屈曲し、牽引力の方向や大きさを確認した後に、粘膜に貫通して表面に出ているゴールドチェーンとリガチャーワイヤーで互いに結紮する。牽引力の大きさは、他の多くのメカニクスと同様に、歯のそれぞれのタイプに応じて10〜15cNの力が適用される。また、セクショナルワイヤーの長さや近遠心的な牽引力の方向の調節は重要である(図2)。

図2　ダイレクトアンカレッジを応用した標準的な埋伏歯牽引のメカニクス

2本のアンカースクリューをBeneplateと固定用スクリューを使用しカップリングすることによりアンカレッジの安定性を増強することができる。これにより、大臼歯を牽引したり、複数の埋伏歯を同時に牽引したり、複雑なケースにおいて必要となるさまざまな牽引メカニクスを応用することが可能になる。また、Beneplate上にブラケットがすでにレーザー溶接してある既製品があり、ラボにおける溶接を必要とせずに使用できる。

BENEFIT-SYSTEMは、印象用キャップと技工用アナログを使用することによって、模型上で牽引力の方向や大きさを考慮しながら装置を精確に製作することができる。また、ラボで技工物の作製を行うことはチェアタイムの短縮につながる。

図3　トライアングル状のパラタルアーチとエクストルージョンワイヤーを使用したインダイレクトアンカレッジによる埋伏前歯の牽引

インダイレクトアンカレッジ

アンカレッジの安定性を増強するためのもうひとつのテクニックとして、スケレタルアンカレッジをアンカレッジユニット内に存在する歯に連結する方法がある。つまり、インダイレクトアンカレッジを応用するテクニックである。そのためには、ステンレススチールワイヤーが溶接されたアバットメントやプレートを使用して、トライアングル状のトランスパラタルアーチを使用する。

インダイレクトアンカレッジは、特に唇頬側から牽引力を適用させるケースで応用される。その際に、構造を強固なものにするために、ϕ1.1mmのステンレススチールワイヤーで1本または2本のアンカースクリューに連結されるアバットメントやBeneplateと主に大臼歯に装着されるバンドにそれぞれ溶接される。矯正力の適用は、左右のバンドのチューブに装着されたTMAワイヤーを利用したエクストルージョンワイヤーの活性化により行われる(図3)。

装置を作製する際は、大臼歯にバンドを試適した状態で口腔内のアンカースクリュー上に印象用キャップを装着し、シリコン印象を行う。口腔内に残ったバンドを印象内面の正確な位置に設置し、印象内面の印象用キャップ内に技工用アナログを挿入して石膏を流す。石膏模型上の技工用アナログ上にアバットメントやBeneplateを装着し、大臼歯のバンドとステンレススチールワイヤーをレーザー溶接し互いに連結する。

臼歯の移動と埋伏歯の牽引のコンビネーションメカニクス

混合歯列期における側方歯の近心への移動は、結果として犬歯の萌出するためのスペース不足を招くことになる。このため、埋伏犬歯の存在と併せて上顎の側方歯列の近遠心的なスペース不足も比較的多くみられる。これらのケースでは、埋伏犬歯の牽引と併せて歯列弓内に整列させるために必要なスペースの確保が必要である。また、非対称性の側方歯の近心移動は、しばしば上顎正中の偏位を生じることもある。

他のケースとして、埋伏歯の存在に付随して隣接歯の先天性欠損がみられることがあり、この場合には埋伏歯の牽引と同時に空隙閉鎖が望まれる。これらのケースでは、埋伏歯を牽引し整列するためのメカニクスと同時に、スケレタルアンカレッジを応用して、小臼歯および大臼歯を遠心移動または近心移動させるメカニクスを組み合わせることができる。

Benefit-SystemのBeneslider装置および Mesialslider装置は、臼歯の近遠心的な歯体移動を効果的に行うことができる[21~25]。2本のアンカースクリューヘッド部に固定用スクリューで連結されたBeneplate

図4　Beneplate上に取り付けられた埋伏歯の牽引装置とBeneslider装置のコンビネーション

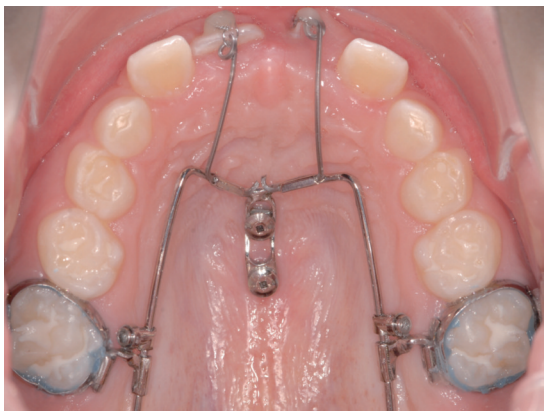

図5　Beneslideのステンレススチールワイヤー上の連結用チューブに取り付けられた埋伏前歯の牽引装置

図6　大臼歯のバッカルチューブに取り付けられた埋伏犬歯の牽引装置とBeneslider装置のコンビネーション

に、φ1.1mmのステンレススチール製のガイド用ワイヤーがレーザー溶接されている。また、Benetubeは大臼歯をガイド用ワイヤーに沿って移動させるために、ガイド用ワイヤーに通した後に大臼歯のバンドの口蓋側に取り付けられたシース内に挿入される。さらに矯正力を作用させるために、可動性固定用ロックとニッケルチタンコイルスプリングが、活性化エレメントとして使用される。

埋伏歯を牽引するためのエレメントは、Beneslider装置およびMesialslider装置のさまざまな部位に設置し適用することができる。セクショナルワイヤーを、2本のアンカースクリュー上に連結固定されているBeneplate上に取り付けて、ダイレクトアンカレッジテクニックを応用し、口蓋側から埋伏歯を牽引することができる(図4)。また、ガイド用ワイヤー上に連結用チューブをレーザー溶接して、セグメントワイヤーを連結することも可能である(図5)。

埋伏歯の牽引は、アンキローシスがないことを確認した後に、大臼歯の近遠心移動と同時に遂行し、治療期間を短縮することもできる。さらに、大臼歯バンドのバッカルチューブにセクショナルワイヤーを取り付け、頬側から埋伏歯を牽引することも可能である(図6)。その際、大臼歯の近遠心移動を行った後に、ガイド用ワイヤー上の活性化エレメントをリガチャーワイヤーでパッシブに結紮固定して、インダイレクトアンカレッジとして応用することができる。

埋伏犬歯の牽引と同時にMesialslider装置による大臼歯の近心移動を行った臨床例を挙げる(図7〜12)。

まとめ

埋伏歯の牽引を行う際、効果的な治療を行い、

図7　治療開始時のレントゲン
52,55,65の抜歯、13の牽引、16,26の近心移動が計画された。

図8　治療開始時の口腔内

図9　13の牽引と16,26の近心移動によるコンビネーションメカニクス

図10　13牽引と16、26の近心移動後の13の整列

図11　治療終了時の口腔内

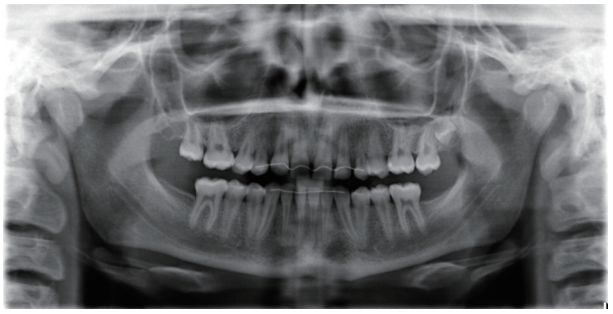

図12　治療終了時のパノラマレントゲン

治療に伴う副作用を防ぐために安定したアンカレッジは必要不可欠である。口蓋前方部に埋入された矯正用アンカースクリューは、安定したアンカレッジを確立し、埋入時の歯根損傷やアンカースクリューによる歯の移動の阻害を避けることができる。埋伏歯や口腔内の状況は多様であるため、治療に適用されるメカニクスは、個々のケースに応じてカスタマイズされる必要がある。Benefit-Systemは、着脱可能な精密なアバットメントを使用することにより、個々のケースに適したメカニクスをシンプルに構築することができる。Beneslider装置やMesialslider装置を埋伏歯の牽引と組み合わせて応用することにより、効果的かつ効率的な治療を行うことが可能となる。

参考文献

1）Hattab FN, Rawashdeh MA, Fahmy MS.：Impaction status of third molars in Jordanian students. Oral Surg Oral Med Oral Pathol Oral Radiol Endod；79：24-29, 1995.
2）BisharaSE.： Clinical management of impacted maxillarycanines. Semin Orthod；4：87-98, 1998.
3）Thilander B, Jakobsson SO.：Local factors in Impaction of maxillary canines. Acta Odontol Scand；26：145-168, 1968.
4）Rimes RJ, Mitchell CN, Willmot DR.：Maxillary incisor root resorption in relation to the ectopic canine： a review of 26 patients. Eur J Orthod； 19：79-84, 1997.
5）Power SM, Short MB.：An investigation into the response of palatally displaced canines to the removal of deciduous canines and an assessment of factors contributing to favourable eruption. Br J Orthod；20：215-223, 1993.
6）Alqerban A, Jacobs R, Lambrechts P, Loozen G.：Root resorption of the maxillary lateral incisor caused by impacted canine： a literature review. Clin Oral Investig；13：247-255,2009.
7）Ericson S, Kurol J.：Early treatment of palatally erupting maxillary canines by extraction of the primary canines. Eur J Orthod；10：283-295, 1998.
8）Vermette ME, Kokich VG, Kennedy DB.：Uncovering labially impacted teeth：apically positioned flap and closed-eruption techniques. Angle Orthod；65：23-32, 1995.
9）Fischer TJ, Ziegler F, Lundberg C.：Cantilever mechanics for treatment of impacted canines. J Clin Orthod；34：647-650, 2000.
10）Park HS, Kwon OW, Sung JH.：Micro-implant anchorage for forced eruption of impacted canines. J Clin Orthod；38：297-302, 2004.
11）Kim SH, Choo H, Hwang YS, Chung KR.：Double-archwire mechanics using temporary anchorage devices to relocate ectopically impacted maxillary canines. World J Orthod；9：255-266, 2008.
12）Schubert M.：A new technique for forced eruption of impacted teeth. J Clin Orthod；42：175-179, 2008.
13）Tausche E, Harzer W.：Treatment of a patient with Class II malocclusion, impacted maxillary canine with a dilacerated root, and peg-schaped lateral incisors. Am J Orthod Dentofacial Orthop；133：762-770, 2008.
14）Kornhauser S, Abed Y, Harari D, Becker A.：The resolution of palatally impacted canines using palatal-occlusal force from a buccal auxiliary. Am J Orthod Dentofacial Orthop；110：528-534, 1996.
15）Kokich VG, Mathews DP.：Surgical and orthodontic management of impacted teeth. Dent Clin North Am；37：181-204, 1993.
16）Yao CC, Lai EH, Chang JZ, Chen I, Chen YJ.：Comparison of treatment outcomes between skeletal anchorage and extraoral anchorage in adults with maxillary dentoalveolar protrusion. Am J Orthod Dentofacial Orthop；134：615-624, 2008.
17）Upadhyay M, Yadav S, Patil S.：Mini-implant anchorage for en-masse retraction of maxillary anterior teeth： a clinical cephalometric study. Am J Orthod Dentofacial Orthop；134：803-810, 2008.
18）Wilmes B, Drescher D.：A miniscrew system with interchangeable abutments. J Clin Orthod；42：574-580, 2008.
19）Wilmes B, Drescher D, Nienkemper M.：A miniplate

system for improved stability of skeletal anchorage. J Clin Orthod；43：494-501, 2009.
20）山口修二, Wilmes B, 安香譲治, Nienkemper M, Drescher D.：BENEFIT-SYSTEMによる臨床-1：着脱可能なアバットメントによる次世代型矯正アンカーシステム；矯正臨床ジャーナル；2：11-18, 2014.
21）Wilmes B, Drescher D.：Application and effectiveness of the Beneslider. World J Orthod；11：331-340, 2010.
22）Nienkemper M, Wilmes B, Pauls A, Yamaguchi S, Ludwig B, Drescher D.：Treatment efficiency of miniimplant borne distalization depending on age and eruption of the second molars. J Orofac Orthop；74：1-14, 2014.
23）山口修二, Wilmes B, 安香譲治, Nienkemper M, Drescher D.：BENEFIT-SYSTEMによる臨床-2：Beneslider装置を応用した上顎大臼歯の遠心移動．矯正臨床ジャーナル；5：53-59, 2014.
24）Wilmes B, Niemkemper N, Nanda R, Lübberrink G, Drescher D.：Palatally anchored maxillary molar mesialization using the mesialslider. J Clin Orthod；47：172-179, 2013.
25）山口修二, Wilmes B, 安香譲治, Nienkemper M, Drescher D.：BENEFIT-SYSTEMによる臨床-4：口蓋アンカレッジを応用した歯の近心移動による上顎空隙閉鎖．矯正臨床ジャーナル；8：59-65, 2014.