Präprothetische KFO mit Mini-Implantaten - smarte Lösungen für die Praxis

Prof. Dr. Benedict Wilmes, Düsseldorf

Im Rahmen der präprothetischen Kieferorthopädie mussten früher viele Zähne rekrutiert werden, um eine möglichst große Verankerungseinheit zu etablieren. Ziel ist es, unerwünschte Bewegungen von Verankerungszähnen möglichst gering zu halten. Insbesondere erwachsene Patienten empfinden diese umfangreiche Bracketierung jedoch als unästhetisch und störend. In den letzten Jahren wurde daher die skelettale Verankerung als Ersatz für die Nutzung von multiplen Verankerungszähnen eingeführt. Unter den verschiedenen skelettalen Verankerungssystemen haben sich mittlerweile insbesondere die Mini-Implantate aufgrund ihrer geringen chirurgischen Invasivität und der relativ geringen Kosten etabliert.[1-8]

Es erscheint sinnvoll, die Mini-Implantate nicht in die unmittelbare Nähe der Zähne zu setzen, die bewegt werden sollen. Im Unterkiefer bietet sich eher eine zahnlose Region, zum Beispiel vor einem aufzurichtenden Molaren an. Im Oberkiefer wird der anteriore Gaumen als Insertionsregion bevorzugt (Abb. 1). Im Bereich posterior der Gaumenfalten (T-Zone[9]) können Mini-Implantate mit größerem Durchmesser und somit höherer Stabilität eingesetzt werden.[10,11] Desweiteren findet man hier eine Region mit befestigter und dünner Mukosa und einem sehr guten Knochenangebot vor. Zudem ist das Risiko, Wurzeln zu beschädigen oder der Zahnbewegung im Weg zu sein, zu vernachlässigen.[12] Um eine stabile Kopplung vom Mini-Implantat mit den Aufrichte- und Intrusionsfedern zu erreichen, bietet sich hier die Verwendung eines Mini-Implantat- Systems mit Abutments an (Abb. 2).

Abb. 1

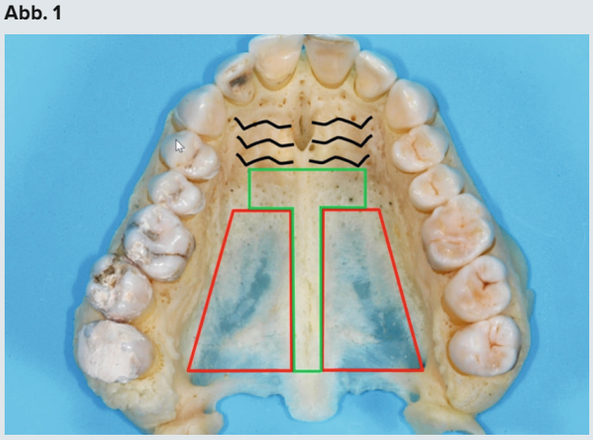

Geeignete Insertionsregion im Gaumen (T-Zone) posterior der Gaumenfalten. Das Knochenangebot posterior lateral ist gering (blaue Farbe schimmert durch)

Zum Einsetzten der Mini-Implantate ist eine zusätzliche röntgenologische Diagnostik in der Regel nicht erforderlich. Nur in wenigen Situationen (LKG-Spalte, palatinal verlagerte Eckzähne) ist eine dreidimensionale Darstellung des Gaumens vor Mini-Implantat-Insertion notwendig. Nach Lokal- oder Oberflächenanästhesie werden Mini-Implantate (2 mm Durchmesser, 7-11 mm Länge) entweder senkrecht auf dem Alveolarfortsatz (Abb. 13,14) oder senkrecht zur Gaumenoberfläche im anterioren Gaumen distal der Rugae[9] median oder paramedian (Abb. 4,9,22) transgingival (-mukosal) eingebracht. Eine Vorbohrung (ca. 3 mm tief) ist nur bei Erwachsenen aufgrund der höheren Knochenqualität notwendig.

Für die Intrusion bzw. Extrusion werden flexible Drähte (z.B. 0,8 mm, Abb. 2h) verwendet, welche mit zwei Mini-Fixierschräubchen (Abb. 2i) auf den Mini-Implantaten aufgeschraubt werden. Abdrucknahme und Laborprozess sind dabei nicht erforderlich, da ein intraorales chairside Anpassen möglich ist. Um die Zeit am Be-

Abb. 2

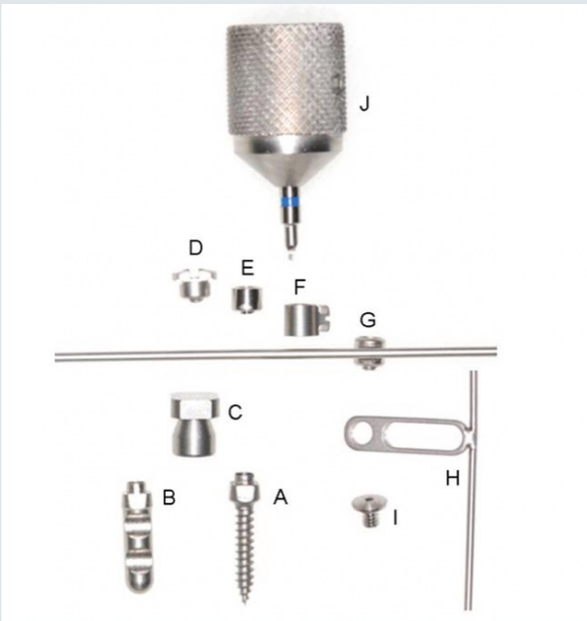

Mini-Implantate mit Abutments (hier Benefit System) A. Mini-Implantat, B. Laborimp-lantat, C. Abdruckkappe; Abutments: D. Abutment mit Schlitz, E. Standard Abutment, F. Abutment mit Bracket, G. Abutment mit Bogen (0,8 oder 1,1 mm); H. Miniplatte zur Verbindung von zwei Mini-Implantaten, I. Fixierschräubchen; J. Schraubenzieher zur Fixierung der Abutments auf dem Mini-Implantat.

handlungsstuhl zu reduzieren, ist die Anpassung der Federelemente jedoch auch auf einem Gipsmodell möglich. In diesen Fällen erfolgt die Übertragung der Situation vom Patientenmund auf ein Gipsmodell mittels Abdruckkappen (Abb. 2c) und Laborimplantaten (Abb. 2b).

Neben klassischen kieferorthopädischen Therapieaufgaben, wie der Distalisierung zur Platzbeschaffung oder der Mesialisierung für den Lückenschluss, können die Mini-Implantate auch sehr erfolgreich für präprothetische Aufgaben genutzt werden. Neben der Extrusion von Wurzeln oder verlagerten Zähnen kann die Aufrichtung von gekippten Zähnen oder die Intrusion von elongierten Molaren mittels Mini-Implantat Verankerung erfolgen. So kann die Mechanik ästhetisch unauffällig gestaltet und dentale Nebenwirkungen auf die Verankerungszähne gänzlich verhindert werden.

Extrusion einer Zahnwurzel

Eine 33- jährige Patientin stellte sich mit einer tiefen Fraktur des Zahnes 12 vor (Abb. 3). Um die Versorgung mit einer Krone realisieren zu können, bat der Hauszahnarzt um eine Extrusion der verbliebenen Zahnwurzel 12. Als Alternative zu Brackets auf den Nachbarzähnen wurde der Patientin die Verankerung mit einem Mini-Implantat im Gaumen angeboten.

Abb. 3

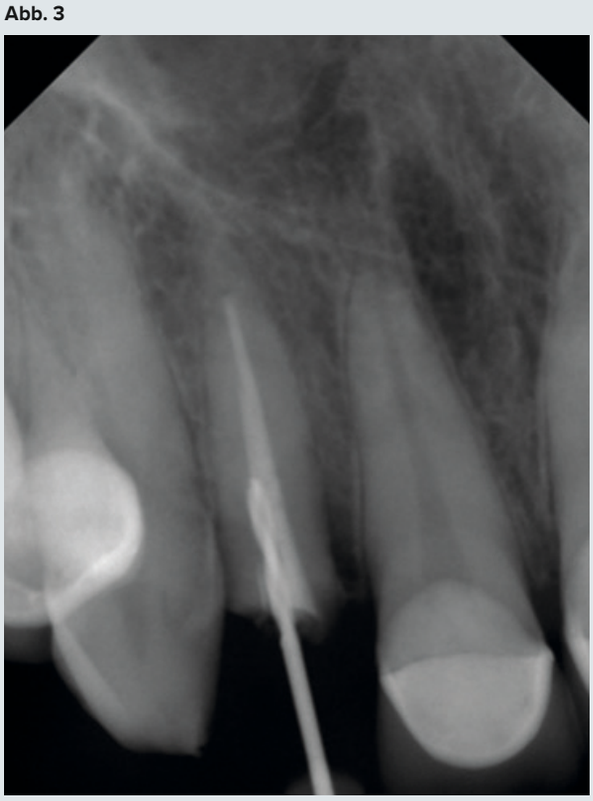

33- jährige Patientin mit einer tiefen Fraktur des Zahnes 12

Als Ansatz für die Extrusionskraft wurde vom Hauzahnarzt ein gegossener Stift mit einem kleinen Haken angefertigt (Abb. 4a). Nach Mini-Implantat-Insertion (Abb. 4a) wurde eine TMA-Feder in ein Bracketabutment (Abb. 2f) eingebracht (Abb. 4b). Durch diese Mechanik wurde eine extrusive Kraft (ca. 10-20 g) appliziert. Nach vier Wochen war die Wurzel von Zahn 12 ca. 2 mm extrudiert (Abb. 5). In dieser extrudierten Position wurde

Abb. 4

Gegossener Stift mit kleinem Haken in 12 und Mini-Implantat in situ (a). Eine TMA-Feder in einem Bracketabutment erzeugt die Extrusionskraft (b).

Abb. 5

Situation nach vier Wochen, die Wurzel 12 ist ca. 2 mm extrudiert

die Wurzel für 4 Monate mittels geklebtem Retainer gehalten (Abb. 6). Man erkannte eine gute knöcherne Regeneration regio 12 nach dieser Retentionsphase (Abb. 6b), so dass der Retainer anschließend entfernt und eine definitive Krone eingesetzt werden konnte (Abb. 7).

Einordnung eines retinierten Weisheitszahnes

Ein 50-jähriger Patient stellte sich mit der Fragstellung der Möglichkeit der Einordnung des retinierten Zahnes 28 vor (Abb. 8). Laut Hauszahnarzt musste der Zahn 26 aufgrund einer ausgeprägten parodontalen Schädigung extrahiert werden. Das Ziel war die prothetische Versorgung mittels einer Brücke von 25 bis 28. Nach Freilegung und Kleben eines Knöpfchens auf den Zahn 28 erfolgte die Insertion von zwei Mini-Implantaten im anterioren Gaumen (Abb. 9a) sowie das Einbringen einer Extrusionsfeder (Abb. 9b). 4 Monate nach Bewegungsstart war röntgenologisch bereits eine Extrusion des Zahnes 28 zu erkennen (Abb. 10). Nach 6 Monaten erkannte man den vollständigen Weichgewebsdurchtritt (Abb. 11).

Abb. 6

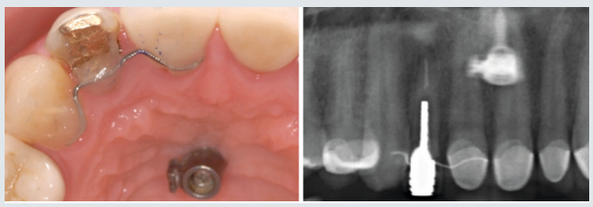

Retention von 12 in der extrudierten Position mittels geklebtem Retainer. Man erkennt eine gute knöcherne Regeneration regio 12 (b).

Abb. 7

Zustand nach Entfernung des Retainers und Eingliederung einer definitiven Krone 12

Abb. 8

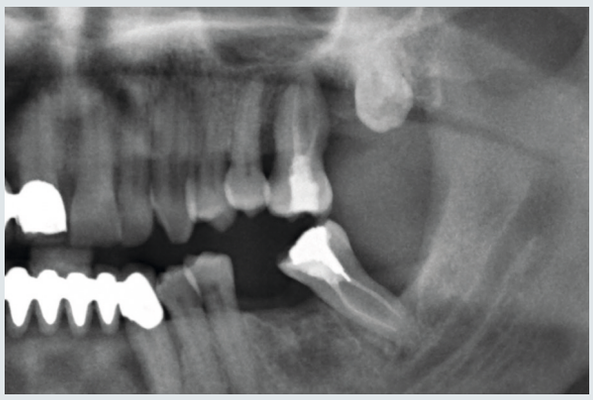

50-jähriger Patient mit einem retiniertem Zahn 28

Abb. 9

Zustand nach Freilegung und Kleben eines Knöpfchens auf den Zahn 28 sowie der Insertion von zwei Mini-Implantaten im anterioren Gaumen (a). Extrusionsfeder in situ (b).

Abb. 10

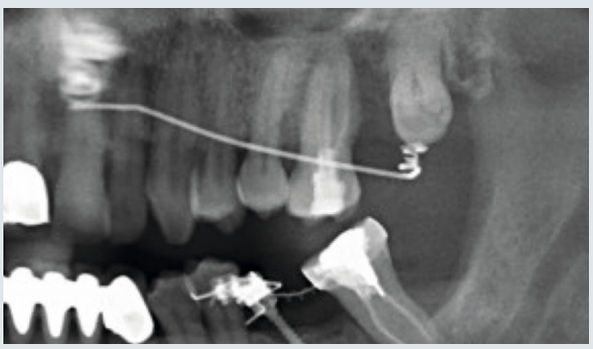

4 Monate nach Bewegungsstart: Die Extrusion des Zahnes 28 ist zu erkennen

Abb. 11

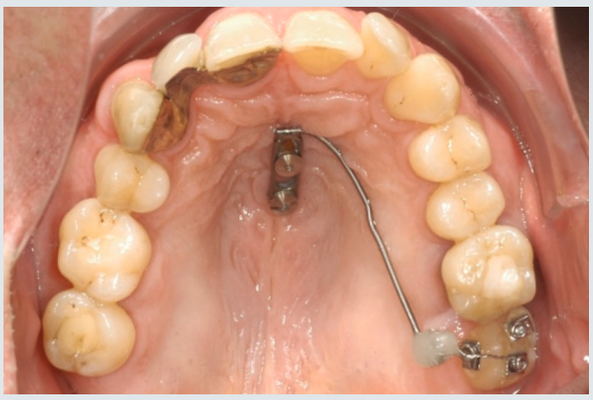

Vollständiger Weichgewebsdurchtritt von 28 nach 6 Monaten

Nach insgesamt 8 Monaten konnte die Einordung erfolgreich beendet und der Zahn 28 für die geplante prothetische Restauration genutzt werden (Abb. 12).

Aufrichtung von gekippten Molaren

Mini-Implantate eignen sich auch sehr gut zur Aufrichtung von gekippten Molaren. Nebenwirkungen wie Lockerung oder unerwünschte Bewegungen von Verankerungszähnen können so vermieden werden.[13-16]

1. Molarenaufrichtung mit vorhandener Schaltlücke vor dem aufzurichtenden Zahn

Das Beispiel zeigt eine 45 Jahre alte Patientin mit einem nach mesial gekippten Zahn 37 bei fehlendem Zahn 36. Ein Mini-Implantat wurde mesial vom aufzurichtenden Zahn eingebracht. Zudem wurde eine Aufrichtefeder an einem Bracketabutment (Abb. 3f) fixiert (Abb. 13). Es ist ratsam, diese Aufrichtefeder auch etwas auf Intrusion zu aktivieren, um einen Frühkontakt des aufzurichtenden Zahnes zu vermeiden. Nach fünf Monaten erkannte man eine zufriedenstellende Aufrichtung von 37 (Abb. 13, 14). Nach Aufrichtung wurde das Abutment noch mit einem provisorischen Aufbau versehen, um bis zur prothetischen Restauration die Elongation von 25 zu verhindern (Abb. 15).

Abb. 12

Nach insgesamt 8 Monaten ist die Einordung beendet (a) und der Zahn 28 in die prothetische Restauration integriert (b).

Abb. 13

Mechanik vor und nach Molarenaufrichtung bei einer 45 Jahre alten Patientin

Abb. 14

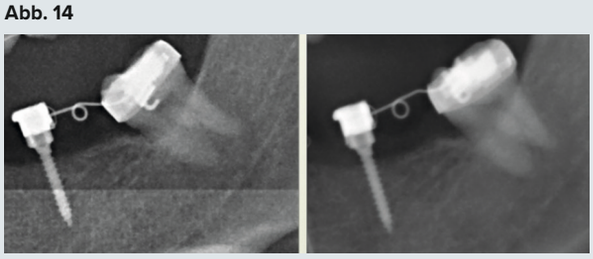

Röntgenologischer Befund vor und nach der Molarenaufrichtung

2. Molarenaufrichtung ohne Lücke vor dem aufzurichtenden Molaren

Falls vor dem aufzurichtenden Zahn keine Lücke mit ausreichender Breite vorhanden ist, kann das Mini-Implantat auch interradikulär eingesetzt werden. Eine 14 Jahre alte Patientin stellte sich nach abgeschlossenerer kieferorthopädischer Behandlung mit einem stark nach mesial gekippten Zahn 47 vor (Abb. 16). Eine erneute Behandlung mit Brackets wurde abgelehnt. Es ergaben sich zwei Therapiealternativen:

Abb. 15

Aufbau auf dem Mini-Implantat zur Verhinderung der Elongation von 25

Abb. 16

14 Jahre alte Patientin mit einem stark nach mesial gekippten Zahn 47

1. Extraktion 48 und Aufrichtung von 47 oder
2. Extraktion von 47 mit späterer Einordnung von 48.

Die Eltern und die Patientin votierten für die Einordnung von 47, um das Problem zeitnah zu lösen. Nach Extraktion von 48 und Insertion eines interradikulären Mini-Implantates regio 44/45 wurde eine Aufrichtemechanik für den Zahn 47 eingesetzt (Abb. 17). Nach 5 Monaten war der Zahn 47 erfolgreich aufgerichtet (Abb. 18), sodass für die darauffolgenden 2 Monate ein Lückenschlussbogen eingesetzt werden konnte (Abb. 19). Nach insgesamt 7 Monaten konnte die kieferorthopädische Aufrichtung von 47 abgeschlossen werden (Abb. 20).

Abb. 17

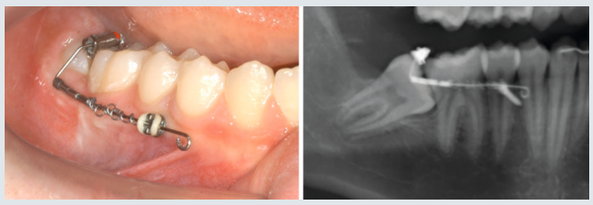

Aufrichtemechanik für den Zahn 47

Abb. 18

Zustand nach 5 Monaten Aufrichtung von Zahn 47

Abb. 19

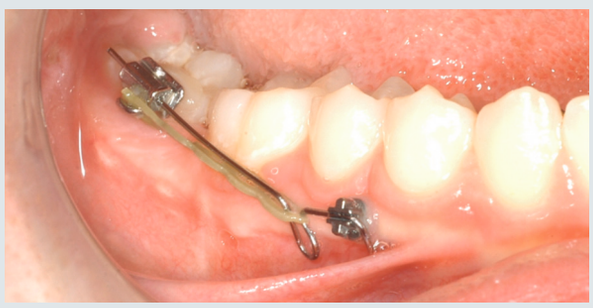

Lückenschlussmechanik nach Aufrichtung

Abb. 20

Nach insgesamt 7 Monaten ist Zahn 47 aufgerichtet sowie die Lücke geschlossen

Intrusion oberer elongierter Molaren

Die Mechanik zur Intrusion oberer Molaren bei Nutzung von Verankerungs-Implantaten im anterioren Gaumen heißt „Mausefalle“[17], da sie bei der Ansicht von okklusal einer Mausefalle ähnelt. Diese kann nicht nur zur präprothetischen Intrusion elongierter Molaren verwendet werden, sondern auch zum Schluss eines offenen Bisses.[18] Als Kippmeider kann bei dieser Technik ein Transpalatinalbogen (TPA) eingesetzt werden. Um jedoch die Apparatur für den Patienten so klein wie möglich zu gestalten, kann auch eine vereinfachte „Mini-Mausefalle“ (ohne TPA) verwendet werden. Der Behandlungsverlauf eines 16-jährigen Patienten mit elongierten Zähnen 17 und 27 wird gezeigt (Abb. 21). Grund für die Elongation war die Aplasie der Antagonisten im Unterkiefer. Nach Insertion von zwei Mini-Implantaten wurde die „Mini-Mausefalle“ aus einer Beneplate mit 0,8 mm Bogen (Abb. 2h) angepasst, eingesetzt und aktiviert (Abb. 22). Die Intrusionkraft betrug pro Molar ca. 100 g. Nach 6 Monaten erkannte man eine ausreichende Intrusion von 17 und 27 (Abb. 23 und 24).

Abb. 21

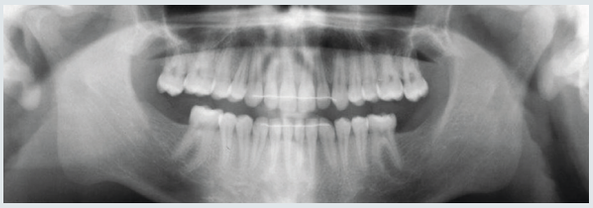

16-jähriger Patient mit elongierten Zähnen 17 und 27 bei fehlenden Zähnen 37 und 47

Abb. 22

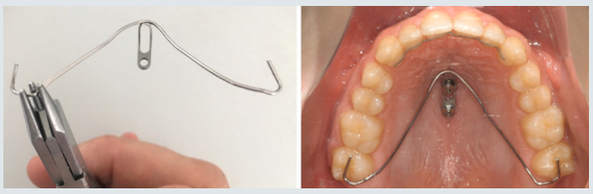

Mini-Mausefalle“ mit einer Beneplate (a) in situ (b).

Diskussion und Zusammenfassung

Mini-Implantate eignen sich hervorragend zur Lösung von präprothetischen Aufgaben wie der Extrusion von Wurzeln und verlagerten Zähnen sowie zur Molarenaufrichtung und -intrusion. Die notwendige Mechanik kann weitaus kleiner und somit ästhetisch ansprechend für die Patienten gestaltet werden. Dentale Nebenwirkungen auf Verankerungszähne können gänzlich verhindert werden. Zudem verkürzt sich die Behandlungsdauer, da auf eine Nivellierung der Verankerungseinheit (ca. 3-4 Monate) verzichtet werden kann. Für Aufgaben im Oberkiefer zeichnet sich der anteriore Gaumen als eine hervorragende Insertionsregion aus.

Literatur

1. Freudenthaler JW, Haas R, Bantleon HP. Bicortical titanium screws for critical orthodontic anchorage in the mandible: a preliminary report on clinical applications. Clin Oral Implants Res 2001;12:358-363.
2. Costa A, Raffainl M, Melsen B. Miniscrews as orthodontic anchorage: a preliminary report. Int J Adult Orthodon Orthognath Surg 1998;13:201-209.

Abb. 23

Intraorale Situation vor (oben) und nach (unten) 6 Monaten Intrusion der oberen 7er

Abb. 24

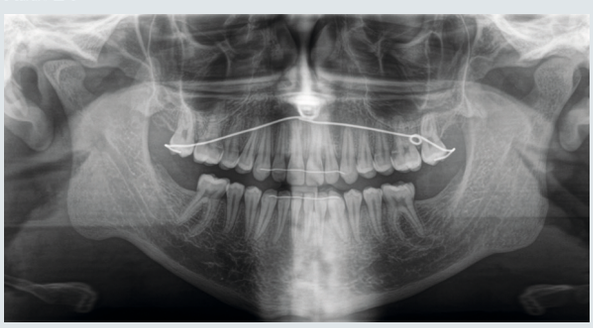

Orthopantomogram nach erfolgter Intrusion der oberen 7er

3. Berens A, Wiechmann D, Dempf R. Mini- and Micro-screws for Temporary Skeletal Anchorage in Orthodontic Therapy. J Orofac Orthop 2006;67:450-458.
4. Fritz U, Ehmer A, Diedrich P. Clinical suitability of titanium microscrews for orthodontic anchorage-preliminary experiences. J Orofac Orthop 2004;65:410-418.
5. Kanomi R. Mini-implant for orthodontic anchorage. J Clin Orthod 1997;31:763-767.
6. Melsen B, Costa A. Immediate loading of implants used for orthodontic anchorage. Clin Orthod Res 2000;3:23-28.
7. Wilmes B, Drescher D. Verankerung mit Miniimplantaten bei präprothetischer kieferorthopädischer Therapie. Kieferorthopädie 2006;20:203-208.
8. Wilmes B. Fields of Application of Mini-Implants. In: Ludwig B, Bowman, editor. Mini-Implants in Orthodontics, Innovative Anchorage Concepts. Berlin, New York: Quintessenz; 2008.
9. Wilmes B, Ludwig B, Vasudavan S, Nienkemper M, Drescher D. The T-Zone: Median vs. Paramedian Insertion of Palatal Mini-Implants. J Clin Orthod 2016;50:543-551.
10. Wilmes B, Ottenstreuer S, Su YY, Drescher D. Impact of implant design on primary stability of orthodontic mini-implants. J Orofac Orthop 2008;69:42-50.
11. Wilmes B, Drescher D. Impact of bone quality, implant type, and implantation site preparation on insertion torques of mini-implants used for orthodontic anchorage. Int J Oral Maxillofac Surg 2011;40:697-703.
12. Ludwig B, Glasl B, Bowman SJ, Wilmes B, Kinzinger GS, Lisson JA. Anatomical guidelines for miniscrew insertion: palatal sites. J Clin Orthod;45:433-441; quiz 467.
13. Park HS, Kwon OW, Sung JH. Uprighting second molars with micro-implant anchorage. J Clin Orthod 2004;38:100-103; quiz 192.
14. Park HS, Kyung HM, Sung JH. A simple method of molar uprighting with micro-implant anchorage. J Clin Orthod 2002;36:592-596.
15. Lindskog-Stokland B, Hansen K, Ekestubbe A, Wennstrom JL. Orthodontic tooth movement into edentulous ridge areas--a case series. Eur J Orthod 2013;35:277-285.
16. Wehrbein H, Riess H, Meyer R, Schneider B, Diedrich P. [Bodily movement of teeth in atrophic jaw segments]. Dtsch Zahnarztl Z 1990;45:168-171.
17. Wilmes B, Nienkemper M, Ludwig B, Nanda R, Drescher D. Upper-molar intrusion using anterior palatal anchorage and the Mousetrap appliance. J Clin Orthod 2013;47:314-320.
18. Wilmes B, Vasudavan S, Stocker B, Willmann JH, Drescher D. Closure of an open bite using the 'Mousetrap' appliance: a 3-year follow-up. Aust Orthod J 2015;31:208-215.