Orthod Fr 2013;84:347–359
© EDP Sciences, SFODF, 2013
DOI: 10.1051/orthodfr/2013065

Disponible en ligne sur :
www.orthodfr.org

Article original

Utilisation combinée du Beneslider et d'appareils multi-bagues linguaux, mécaniques et procédure clinique

Benedict WILMES[1]*, Manuel NIENKEMPER[1], Mathilde MAZAUD-SCHMELTER[3], Stephane RENGER[2], Dieter DRESCHER[1]

[1] Poliklinik für Kieferorthopädie, Universitätsklinikum Düsseldorf, Moorenstr. 5, Geb. 18.21, D-40225 Düsseldorf, Allemagne
[2] 13 rue du Temple, 68300 St Louis, France
[3] Dres. Niegel, Huestr. 4, 44787 Bochum, Allemagne

(Reçu le 25 avril 2013, accepté le 27 mai 2013)

MOTS CLÉS :
Orthodontie /
Ancrage squelettique /
Mini-vis /
Orthodontie linguale /
Classe II

RÉSUMÉ – Depuis les dernières années, une tendance s'observe, lorsqu'il est nécessaire de distaler les molaires supérieures, à utiliser de façon préférentielle des appareils uniquement intra-oraux sollicitant le moins possible la coopération du patient. Malheureusement, la plupart des appareils de distalisation molaire habituellement utilisés en cas d'absence de coopération, engendrent des effets secondaires indésirables tels que la perte d'ancrage. De façon à minimiser ou éviter cette perte d'ancrage, les mini-vis sont d'un grand intérêt depuis quelques années ; ceci par leur caractère faiblement invasif chirurgicalement et par leur faible coût. En utilisant la région antérieure du palais comme site d'insertion, le taux d'échec est extrêmement bas ; il n'y a pas de risque d'atteinte radiculaire et les appareils sont à distance des mouvements orthodontiques provoqués. Fondées sur une documentation clinique explicite, les applications pratiques et rationnelles du Beneslider associé à des attaches linguales sont présentées. Par cette procédure, les extractions à l'arcade supérieure et les forces réactives à l'arcade mandibulaire entraînant une vestibulo-version des incisives peuvent être évitées avec une thérapeutique utilisant un appareil invisible.

KEYWORDS:
Orthodontics /
Skeletal anchorage /
Mini-screw /
Lingual orthodontics /
Class II

ABSTRACT – ***Combined use of Beneslider and lingual braces, mechanical aspects and procedures.*** *Over the last years, a tendency to prefer purely intra-oral appliances with minimal need for patient cooperation is noticed if upper molars should be distalized. Unfortunately, most of the conventional devices for non-compliance upper molar distalization produce unwanted side effects such as anchorage loss. To minimize or eliminate anchorage loss, mini-screws attracted a great attention in recent years because of minimal surgical invasiveness and low cost. Using the anterior palate as an insertion site, the failure rate is extremely low, there is no risk of root damage and the appliances are out of the path of tooth movement. Based on comprehensive clinical documentation, the rational and practical applications of the Beneslider in combination with lingual braces are presented. By this procedure, extractions in the upper arch and reactive forces in the lower arch resulting in a protrusion of the incisors can be avoided with an invisible treatment appliance.*

Clinique et varia

* Auteur pour correspondance : wilmes@med.uni-duesseldorf.de

1. Introduction

Les appareils de distalisation traditionnels des molaires maxillaires sont souvent d'une efficacité limitée et en partie dépendant de la coopération du patient [2, 6]. De plus, une perte d'ancrage pouvant atteindre jusqu'à 50 % en termes de mésialisation des prémolaires peut-être constatée pour de nombreux appareils de distalisation indépendants de la coopération du patient (comme, par exemple, le Pendulum) [1, 5]. L'absence de coopération du patient n'est donc pas le seul facteur ayant contribué au développement de l'ancrage squelettique ces dernières années. Parallèlement aux systèmes chirurgicaux assez invasifs d'ancrage squelettique comme Orthosystem [13] et les miniplaques [9], les mini-vis ont particulièrement attiré l'attention ces dernières années du fait de leurs multiples applications possibles, de leur faible invasivité sur le plan chirurgical et de leur coût de revient relativement faible [3, 4, 7, 10, 12, 14, 15].

Le Beneslider [14, 16–19] fait partie des appareils intra-oraux de distalisation indépendants de la coopération du patient. Il prend appui sur une ou deux mini-vis situées dans la zone médiane antérieure du palais. L'application de la force se fait par l'intermédiaire de ressorts comprimés, de mobilisateurs et de benetubes qui se glissent dans les tubes molaires palatins (Fig. 1). L'angulation des arcs de guidance permet, parallèlement à la distalisation, un contrôle de la dimension verticale en termes d'égression ou d'ingression des molaires, ainsi qu'un contrôle de la dimension transversale en termes d'expansion molaire. Ces plicatures de l'arc de guidance sont possibles grâce à l'utilisation d'une pince trois-becs. L'ancrage, situé dans la zone palatine antérieure, est obtenu par une mini-vis de dimension 2,3 × 11 mm (Fig. 2, A) sur laquelle est fixée une suprastructure munie d'un arc de 1,1 mm de diamètre (Fig. 2, G). Dans les cas exigeant un niveau d'ancrage plus important, deux mini-vis (en antérieur 2 × 11 mm, en postérieur 2 × 9 mm) seront insérées et solidarisées par une Beneplaque munie d'un arc de 1,1 mm de diamètre (Fig. 2, H).

Pour permettre l'utilisation du Beneslider lors de traitement utilisant des attaches linguales, des tubes molaires palatins seront nécessaires comme lors de l'utilisation d'arc transpalatin ou de quad helix (Fig. 3). Il est possible de mettre en place le Beneslider directement en bouche sans passer par l'intermédiaire d'une empreinte. L'alternative à l'adaptation en bouche sera une prise d'empreinte et le transfert de la situation intra-orale sur un modèle en plâtre, l'élaboration de l'appareil se faisant alors au laboratoire. Dans ce cas, on aura recours à des chapes de prise d'empreintes ainsi que des implants de laboratoire.

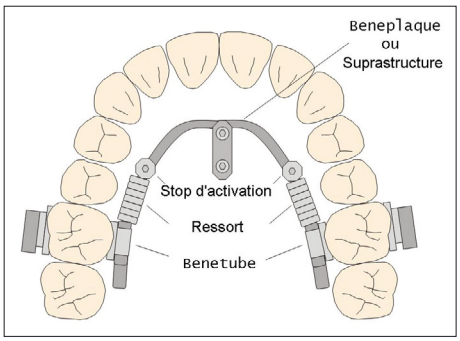

a

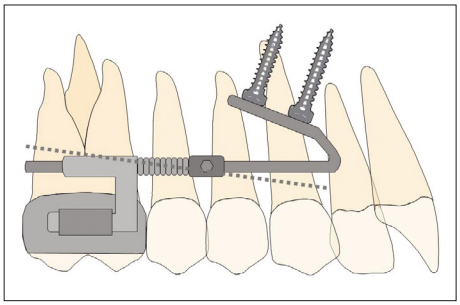

b

Figure 1

Le Beneslider se compose d'une suprastructure avec un arc d'1,1 mm de diamètre (Fig. 2,G pour une mini-vis) ou d'une Beneplaque avec un arc d'épaisseur d'1,1 mm de diamètre (Fig. 2,H dans le cas de deux mini-vis), ainsi que de deux ressorts comprimés et de deux Benetubes (a). L'angulation de l'arc de guidance permet, de façon concomitante à la distalisation, un contrôle de la dimension verticale en termes d'ingression (ligne pointillée) des molaires (b).

Le contrôle et la réactivation du Beneslider s'effectuent toutes les 4 à 6 semaines. Les canines et prémolaires, du fait des fibres transeptales qui les relient aux molaires distalisées, vont elles aussi être distalisées. Il en résulte l'apparition de nombreux petits espaces. Après la distalisation, le Beneslider peut être laissé en place, il servira alors d'ancrage molaire lors de la phase de rétraction du bloc antérieur. Au cours de cette phase, il est nécessaire que les arcs dans les secteurs latéraux soient droits (comme dans les cas d'extractions). Ceci devra être pris en considération lors de la commande de l'appareil lingual.



Figure 2

Système Benefit : A. Mini-vis, B. Implant de laboratoire. C. Chape pour prise d'empreinte. Suprastructures : D. Suprastructure à tête fendue. E. Suprastructure standard. F. Suprastructure avec bracket. G. Suprastructure avec arc (de diamètre 0,8 mm ou 1,1 mm). H. Beneplaque avec arc (de diamètre 0,8 mm ou 1,1 mm). I. Vis de fixation pour la Beneplaque. J. Tournevis pour fixation de la suprastructure et des vis de fixation.

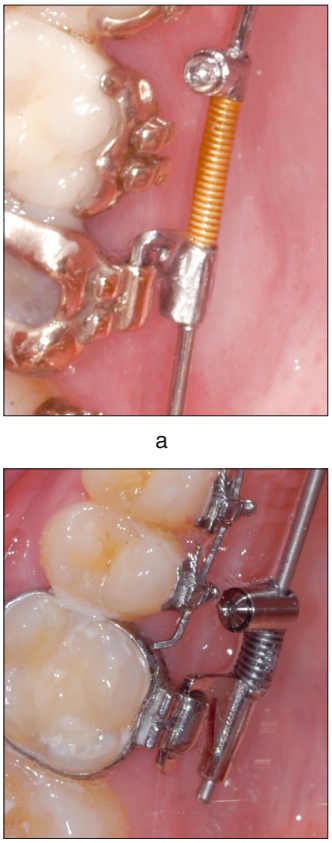

Figure 3

Couplage du Beneslider aux molaires grâce aux tubes palatins des bagues molaires du système Incognito (a) et pour les brackets linguaux d'Ormco (b).

Dans le cas d'un collage vestibulaire direct, les dents restantes sont équipées peu avant la fin de la phase de distalisation. Lorsqu'il s'agit d'appareils linguaux, les brackets sont en général collés indirectement à l'aide de gouttières. Si l'on considère que le mouvement de distalisation molaire, du fait des fibres transeptales, entraîne quasiment toutes les dents en direction distale, une gouttière de collage issue d'une empreinte réalisée avant la phase de distalisation ne s'adapterait plus à la fin de cette phase. Pour éviter ce problème, il y a deux façons de procéder (Tab. 1).

2. Dans les cas de fort encombrement maxillaire

2.1. Méthode de collage en premier (voir également le cas n° 1) (Tab. 1a)

Ici, la prise d'empreinte de précision pour la réalisation des brackets et des gouttières s'effectue avant la distalisation molaire. Dans cette procédure, les brackets et le Beneslider seront mis en place en même temps. En revanche, le premier arc de nivellement ne sera mis en place qu'après avoir créé de la place grâce à la distalisation. L'inconvénient de cette méthode est qu'en cas de décollement de brackets pendant la période de distalisation, ceux-ci pourraient se perdre car ils ne sont pas fixés à un arc. La mise en place d'une ligature en huit dans le secteur antérieur permettra de pallier cet inconvénient.

2.2. Méthode de distalisation en premier (Tab. 1b)

La prise d'empreinte de précision pour la réalisation des brackets et des gouttières de collage s'effectue après la distalisation. Au début du traitement, l'appareil de distalisation est inséré seul. Ce n'est qu'après la phase de distalisation que l'empreinte pour les brackets linguaux sera prise. L'inconvénient étant que, pour la prise d'empreinte, il sera nécessaire de retirer le Beneslider puis il faudra le réinsérer pour garantir – le jour du collage des brackets – le maintien de la situation et l'adaptation des gouttières

Tableau 1

1. Méthode dans les cas de fort encombrement maxillaire	
1a. Méthode de collage en premier	**1b. Méthode de distalisation en premier**
• Empreinte pour l'appareil lingual	• Insertion des vis
• Insertion de(s) vis	• Empreinte
• Empreinte	• Élaboration du Beneslider
• Élaboration du Beneslider	• Mise en place du Beneslider
• Collage des brackets	• Distalisation
• Collage des bagues	
• Insertion de l'appareil	• Empreinte pour l'appareil lingual
• Distalisation	• Insertion de la gouttière
• Nivellement	• Collage des brackets
	• Nivellement

de collage. De plus, il est conseillé lors de la réinsertion de désactiver le Beneslider jusqu'au moment du collage des brackets linguaux.

3. Dans les cas de faible encombrement maxillaire

Nivellement et distalisation simultanées (voir également le cas n° 2).

Lorsque l'encombrement n'est pas trop sévère, il est possible d'insérer le Beneslider pendant ou après la phase de nivellement, le niveau de friction sera alors un peu plus important.

4. Cas cliniques

4.1. Cas n° 1 : distalisation unilatérale

Il s'agit d'un patient de 31 ans qui présentait une classe II complète unilatérale gauche provenant d'une mésialisation de ce secteur, ainsi qu'une déviation médiane vers la droite. L'arcade mandibulaire présentait un important encombrement (Figs. 4 et 5). Le patient souhaitait un traitement orthodontique invisible et refusait formellement toute extraction dentaire. Le plan de traitement prévoyait une distalisation unilatérale au moyen du Beneslider combiné à un appareil lingual individualisé (Incognito*).

Dans ce cas, c'est la méthode de collage en premier (Tab. 1, section 1a) qui a été choisie. Le traitement a donc débuté par le collage de l'appareil lingual (Fig. 6) et l'insertion de deux mini-vis (Fig. 7). Nous appliquons habituellement les forces de distalisation aux avant-dernières dents présentes sur l'arcade, donc dans ce cas, les 2e molaires maxillaires. Les bagues qu'elles ont reçues étaient munies de tubes palatins capables de recevoir respectivement un Benetube (Fig. 8a). L'appareil peut être adapté en bouche ; cependant, la réalisation sur modèle en plâtre fait gagner du temps de fauteuil (Fig. 8b). Même dans un cas de distalisation unilatérale, il est conseillé de faire un couplage controlatéral pour stabiliser le Beneslider en cas de manipulation par le patient. La figure 9 présente le Beneslider en place avec un ressort de 500 g dans le secteur 2. Le mobilisateur du secteur 1 a pour seul but la fixation du Benetube. Un arc de nivellement ne sera mis en place qu'après la distalisation. Lors du contrôle après trois mois, on pouvait déjà constater un espace entre la 27 et la 26. Les quelques brackets qui s'étaient décollés ont été recollés au moment de l'insertion de l'arc de nivellement (Fig. 10). Sur la téléradiographie de profil obtenue à partir des données issues d'un cone beam, on voit la position des deux mini-vis (Fig. 11, en antérieur 2 × 11 mm, en postérieur 2×9 mm). Au bout de 6 mois, un espace de 2 à 3 mm s'était formé (Fig. 12). Sur la radiographie panoramique, la 27 présente un déplacement proche d'une translation qui s'est avéré suffisant pour permettre l'insertion du premier arc de nivellement (Fig. 13). La figure 14 présente la situation après nivellement et distalisation suffisants. Lors de la phase de rétraction des prémolaires et des antérieures, le Beneslider a joué le rôle d'ancrage molaire (Fig. 15). Après la rétraction des dents du secteur 2, ont suivi la finition et le débaguage. Le résultat final est une occlusion de classe I y compris dans le secteur 2 (Figs. 16, 17).

a

b

c

d

e

f

a

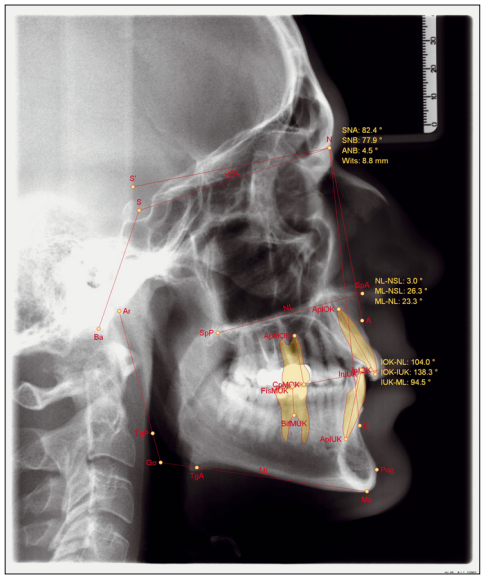

b

Figures 4 et 5

Patient de 31 ans présentant au maxillaire une mésialisation unilatérale du secteur gauche, ainsi qu'une déviation de la ligne médiane vers la droite.

Figure 6
Situation après l'insertion de l'appareil lingual.

Figure 7
Insertion de deux mini-vis dans la zone palatine antérieure.

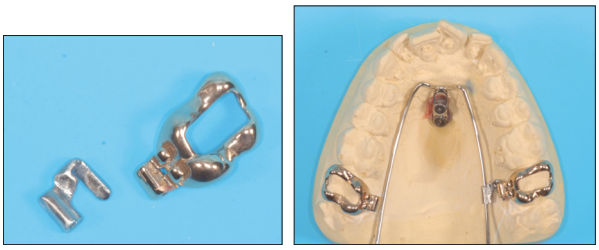

a b

Figure 8
Bague molaire avec tube palatin (système Incognito) dans lequel un Benetube peut-être inséré (a). Beneslider sur le modèle en plâtre (b).

Figure 9
Beneslider en place avec un ressort de 500 g dans le secteur 2. Le mobilisateur dans le secteur 1 a pour seul but la stabilisation du Benetube.

Figure 10
Situation après trois mois de distalisation. Certains brackets se sont décollés.

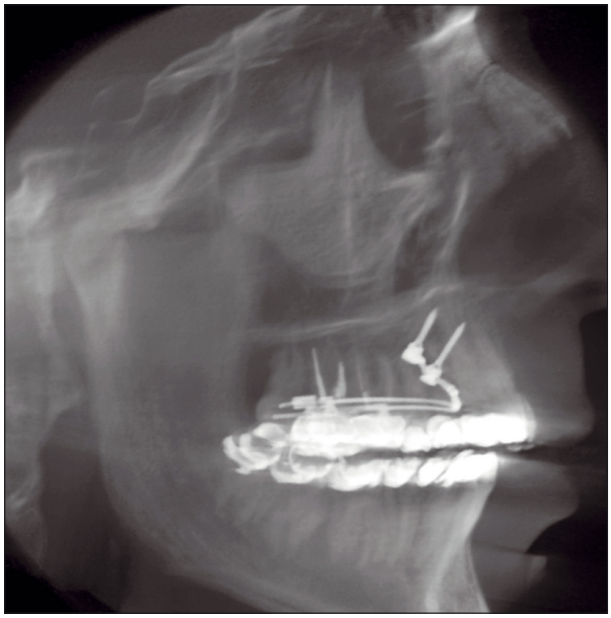

Figure 11
Téléradiographie de profil reconstituée à partir des données issues d'un cone beam : position des mini-vis Benefit dans le palais antérieur.

Figure 12
Situation après six mois de distalisation. On distingue un espace de 2 à 3 mm.

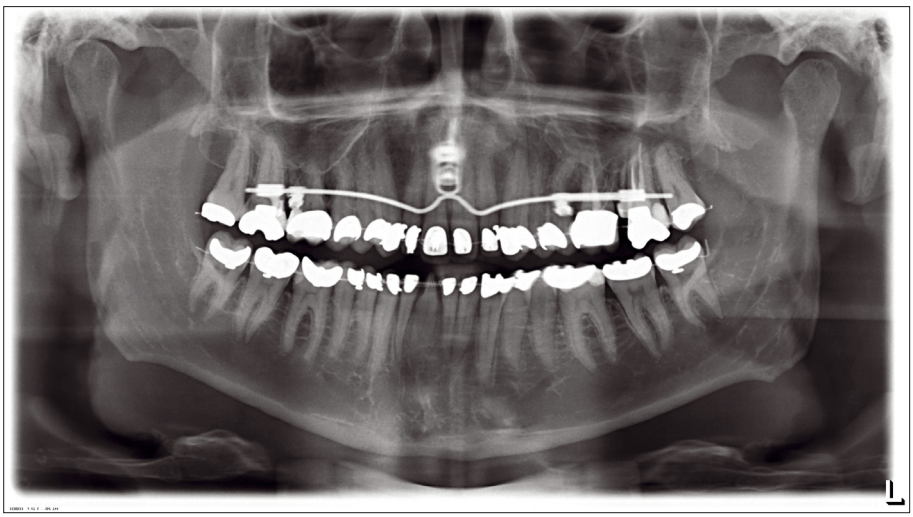

Figure 13
Sur la radiographie panoramique, on constate une distalisation en translation de la 27.

Figure 14
Situation après nivellement et distalisation suffisante.

Figure 15
Le Beneslider pendant la phase de rétraction des prémolaires et du bloc antérieur. Dans ce cas, on a également collé des tubes en vestibulaire pour redresser la 28.

Figures 16 et 17
Situation finale avec une occlusion de classe I y compris dans le secteur 2.

4.2. *Cas n° 2 : distalisation bilatérale et ingression molaire parallèle*

Il s'agit du déroulement du traitement d'une patiente de 38 ans (Fig. 18–20). Du fait de la classe II d'Angle et de la béance antérieure, un traitement combinant orthodontie et chirurgie a tout d'abord été conseillé, la patiente l'a refusé. Du fait de la protrusion des dents maxillaires antérieures, il apparaissait judicieux de compenser l'occlusion de classe II par une distalisation des dents maxillaires. Pour la correction de la béance, il était prévu que les molaires soient en plus ingressées, c'est pourquoi les arcs de guidance du Beneslider ont été angulés en ce sens (Figs. 1b, 21b). En cas d'ingression molaire, on peut s'attendre à une autorotation de la mandibule, ce qui est souhaitable dans un cas de classe II.

La patiente souhaitait un traitement orthodontique invisible au maxillaire. Le plan de traitement prévoyait donc une distalisation et une ingression molaire bilatérale par Beneslider combinée à un appareil lingual individualisé (Incognito*) pour le maxillaire et des brackets en céramique

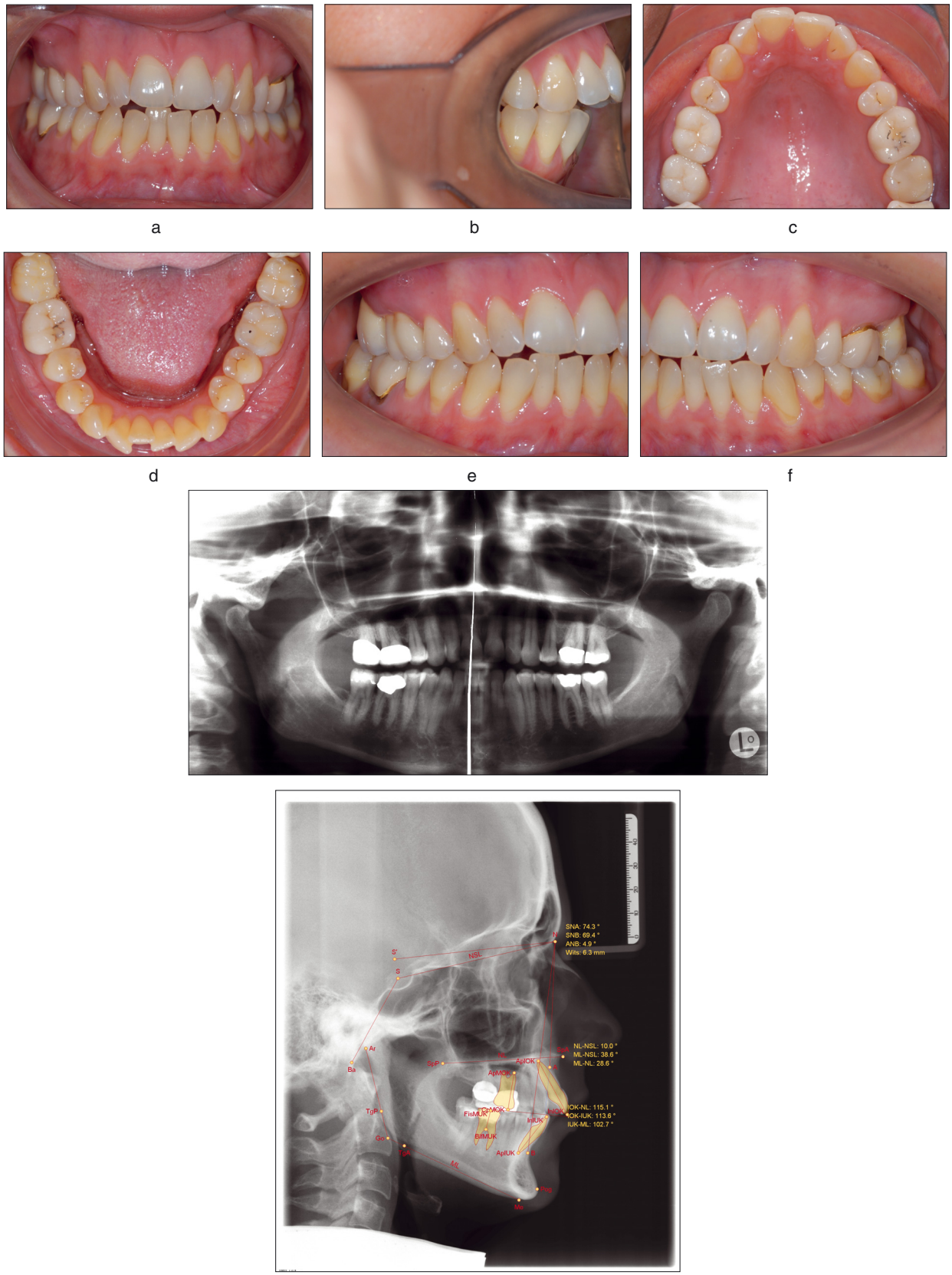

Figures 18 à 20

Patiente de 38 ans présentant une classe II et une béance antérieure ainsi qu'une légère protrusion des dents maxillaires antérieures.

a

b

Figure 21
Beneslider avec une angulation de l'arc de guidance permettant une ingression parallèlement à la distalisation.

Figure 22
Situation après nivellement.

à la mandibule. Du fait du faible encombrement maxillaire, il a été possible de démarrer la distalisation et le nivellement en même temps (méthode 3, voir ci-dessus). Le traitement a donc commencé par le collage des brackets linguaux, suivi simultanément du nivellement et de la distalisation. Au bout de trois mois, la phase de nivellement est achevée (Fig. 22). Au bout de six mois, distalisation et ingression étaient suffisantes (Fig. 23), la phase de rétraction pouvait débuter (Figs. 24, 25). Après le

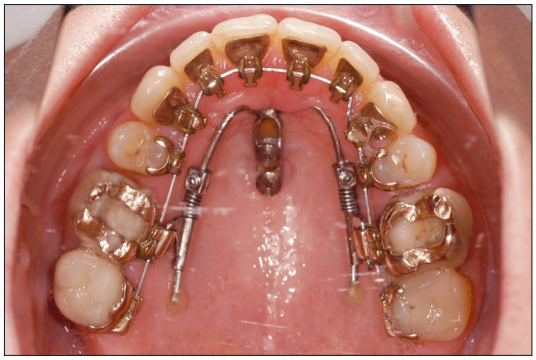

Figure 23
Après six mois, la distalisation et l'ingression molaire sont suffisantes.

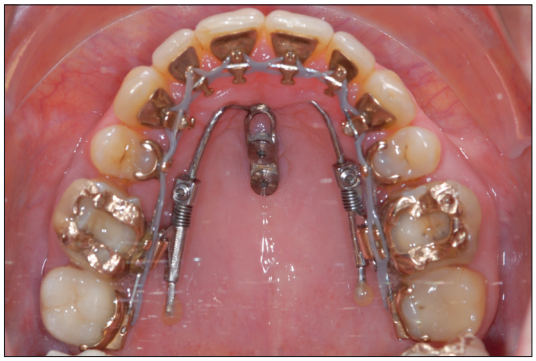

Figure 24
Chaînettes élastomériques pour la phase de rétraction du bloc antérieur et des prémolaires.

débaguage, l'excès de surplomb incisif et la béance antérieure sont corrigés (Fig. 26). Suite à l'effet « *Bowing* » (il a été impossible de motiver la patiente pour qu'elle accepte des attaches vestibulaires), la 27 se situait dans une position encore un peu trop palatine. C'est pourquoi le bracket de la 27 et les deux mini-vis ont été laissés en place et une Beneplaque munie d'un arc de 0,8 mm de diamètre sectionné unilatéralement a été insérée pour parfaire le déplacement de la 27 en direction vestibulaire (Fig. 27). Les mini-vis, pouvant recevoir différents types de suprastructures, permettent l'utilisation successive de différents types d'appareils [11].

5. Discussion

Il est possible d'intégrer le Beneslider lors de traitements utilisant des attaches linguales sans gros investissement technique, il faudra seulement prévoir d'équiper les bagues molaires de tubes du même type que ceux nécessaires pour un arc

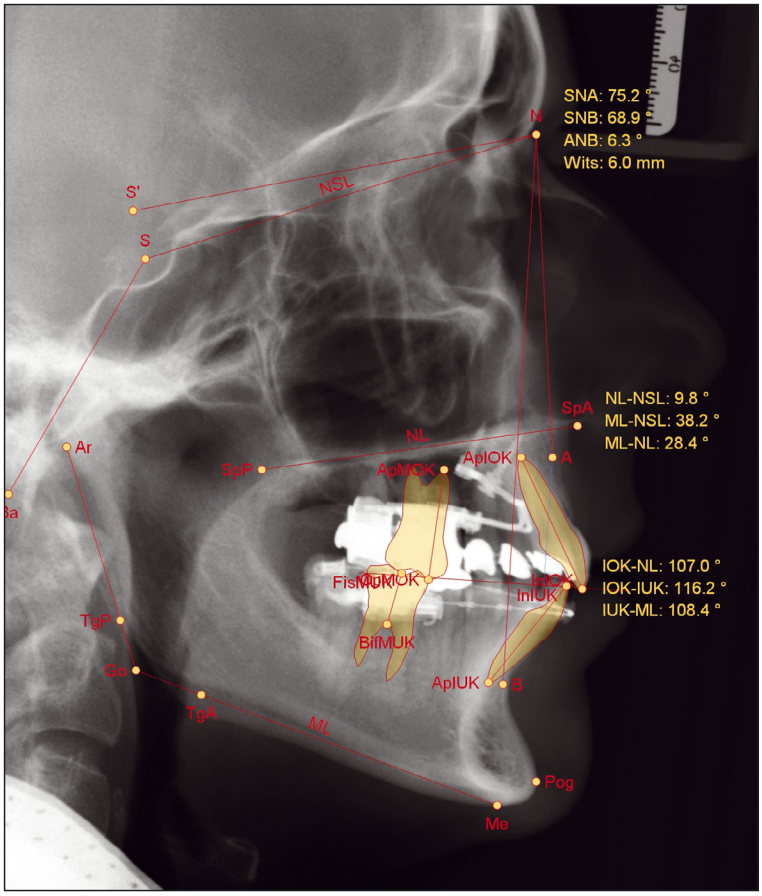

Figure 25
Téléradiographie de profil pendant la phase de rétraction. On voit la distalisation-ingression en translation.

Figure 26
Situation après débaguage, la 27 se situe toujours dans une position un peu trop palatine.

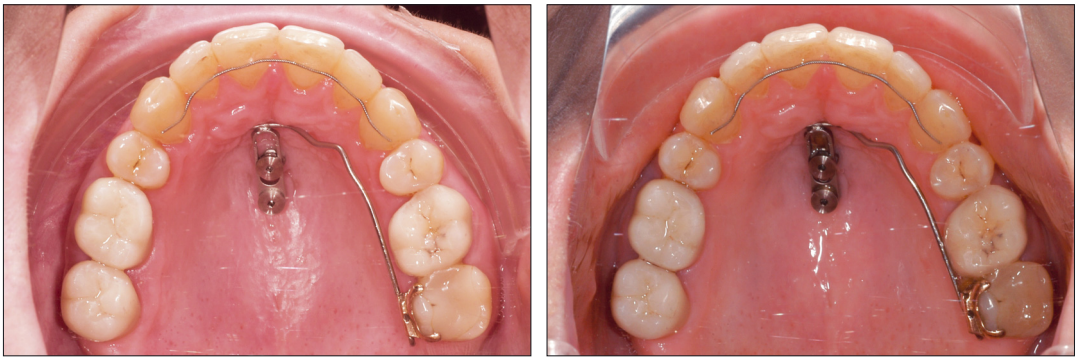

a b

Figure 27

Beneplaque avec un arc de 0,8 mm de diamètre sectionné unilatéralement avant (a) et après (b) le déplacement vestibulaire de la 27.

transpalatin. Le Beneslider se distingue, en plus de la possibilité d'un contrôle de la dimension verticale (comme l'ingression molaire) et de la dimension transversale (comme l'expansion molaire), par sa capacité à produire des déplacements molaires en translation. La comparaison d'analyses céphalométriques de profil initiales et de fin de traitement a montré une bascule molaire inférieure en moyenne à 2 degrès [18]. Avec d'autres mécaniques, une bascule molaire allant jusqu'à 20 degrés a pu être mesurée [8]. Cette distalisation en translation prend, si l'on emploie les ressorts habituels de 240 g, un temps relativement long de 8 à 10 mois pour une distalisation d'environ 4 à 5 mm [18]. Chez les patients dont les secondes molaires ont déjà fait leur éruption, il est donc conseillé d'appliquer des forces de distalisation plus importantes de 500 g. Cependant, l'activation complète ne devrait se faire au plus tôt que deux mois après l'insertion des mini-vis.

Pour la correction des malocclusions de classe II, lorsque les indications sont correctement posées, les méthodes de distalisation molaire reposant sur l'utilisation de mini-vis qui se passent donc de la coopération du patient ont fait leurs preuves. Le pronostic de succès des mini-vis insérées dans la région palatine antérieure est très bon. Dans une étude qui a évalué le taux de succès des traitements utilisant ces appareils, le taux de perte des mini-vis lors de l'utilisation de 164 Beneslider était de 3,9 % [19].

Bibliographie

[1] Bussick TJ, McNamara JA Jr. Dentoalveolar and skeletal changes associated with the pendulum appliance. Am J Orthod Dentofacial Orthop 2000;117:333–343.

[2] Feldmann I, Bondemark L. Orthodontic anchorage: a systematic review. Angle Orthod 2006;76:493–501.

[3] Freudenthaler JW, Haas R, Bantleon HP. Bicortical titanium screws for critical orthodontic anchorage in the mandible: a preliminary report on clinical applications. Clin Oral Implants Res 2001;12:358–363.

[4] Fritz U, Ehmer A, Diedrich P. Clinical suitability of titanium microscrews for orthodontic anchorage-preliminary experiences. J Orofac Orthop 2004;65:410–418.

[5] Ghosh J, Nanda RS. Evaluation of an intraoral maxillary molar distalization technique. Am J Orthod Dentofacial Orthop 1996;110:639–646.

[6] Guray E, Orhan M. « En masse » retraction of maxillary anterior teeth with anterior headgear. Am J Orthod Dentofacial Orthop 1997;112:473–479.

[7] Kanomi R. Mini-implant for orthodontic anchorage. J Clin Orthod 1997;31:763–767.

[8] Kinzinger GS, Eren M, Diedrich PR. Treatment effects of intraoral appliances with conventional anchorage designs for non-compliance maxillary molar distalization. A literature review. Eur J Orthod 2008;30:558–571.

[9] Lai EH, Yao CC, Chang JZ, Chen I, Chen YJ. Three-dimensional dental model analysis of treatment outcomes for protrusive maxillary dentition: comparison of headgear, miniscrew, and miniplate skeletal anchorage. Am J Orthod Dentofacial Orthop 2008;134:636–645.

[10] Melsen B, Costa A. Immediate loading of implants used for orthodontic anchorage. Clin Orthod Res 2000;3:23–28.

[11] Nienkemper M, Wilmes B, Pauls A, Drescher D. Multipurpose use of orthodontic mini-implants to achieve different treatment goals. J Orofac Orthop 2012;73:467–476.

[12] Park HS, Bae SM, Kyung HM, Sung JH. Micro-implant anchorage for treatment of skeletal Class I bialveolar protrusion. J Clin Orthod 2001;35:417–422.

[13] Wehrbein H, Merz BR, Diedrich P, Glatzmaier J. The use of palatal implants for orthodontic anchorage. Design and clinical application of the orthosystem. Clin Oral Implants Res 1996;7:410–416.

[14] Wilmes B. Fields of Application of Mini-Implants, in Ludwig B, Baumgaertel S, Bowman J (Eds): Innovative Anchorage Concepts. Mini-Implants in Orthodontics. Berlin, New York, Quintessenz, 2008.

[15] Wilmes B, Drescher D. Verankerung mit Miniimplantaten bei präprothetischer kieferorthopädischer Therapie. Kieferorthopädie 2006;20:203–208.

[16] Wilmes B, Drescher D. A miniscrew system with interchangeable abutments. J Clin Orthod 2008;42:574–580.

[17] Wilmes B, Drescher D, Nienkemper M. A miniplate system for improved stability of skeletal anchorage. J Clin Orthod 2009;43:494–501.

[18] Wilmes B, Drescher D. Application and effectiveness of the Beneslider: a device to move molars distally. World J Orthod 2010;11:331–340.

[19] Wilmes B, Nienkemper M, Ludwig B, Kau CH, Pauls A, Drescher D. Esthetic Class II treatment with the Beneslider and aligners. J Clin Orthod 2012;46:390–398.